

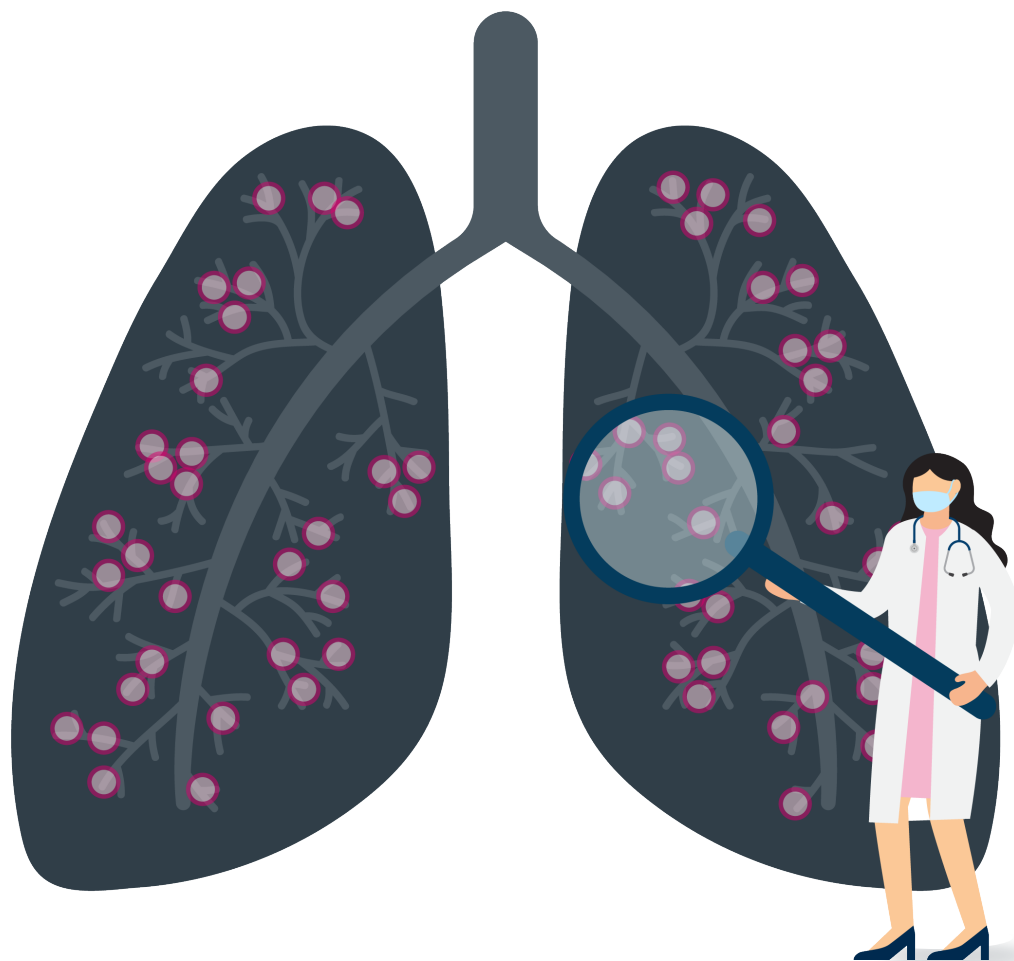
Diagnostic & traitement de la Lymphangiomeiomyomatose (LAM)

Lignes directrices

Toujours utiliser le moyen de diagnostic le moins invasif

Diagnostic

- Un scanner thoracique montrant une maladie pulmonaire kystique isolée ne suffit pas à confirmer un diagnostic de LAM.
- Un dosage de VEGF-D est utile au diagnostic et peut permettre d'éviter une biopsie pulmonaire.
- D'autres éléments peuvent aider à confirmer un diagnostic de LAM : présence de sclérose tubéreuse de Bourneville (STB), d'angiomyolipomes rénaux ou de manifestations lymphatiques telles qu'épanchements chyleux ou lymphangiomyolipomes.
- Pour des patientes dont le diagnostic n'a pu être confirmé par des moyens non-invasifs, il peut être utile d'envisager une biopsie pulmonaire transbronchique avant tout recours à une biopsie pulmonaire chirurgicale.



Traitement

- Le sirolimus est le traitement de première intention pour les patientes présentant :
 1. Une fonction pulmonaire anormale ou s'altérant rapidement
 2. Une atteinte invalidante
 3. Des épanchements chyleux non contrôlés.
- Ne pas utiliser de doxycycline ou de thérapie hormonale pour le traitement de routine de la LAM.
- Proposer une pleurodèse dès le premier épisode de pneumothorax spontané, plutôt que d'attendre la survenue d'un nouvel épisode.
- Une pleurodèse n'est pas une contre-indication à une transplantation ultérieure.

McCormack FX, Gupta N, Finlay GA, et al. Am J Respir Crit Care Med. 194(6):748-761. Gupta N, Finlay GA, Kotloff RM, et al. Am J Respir Crit Care Med. 196(10):1337-1348.

Pour plus d'informations sur les Lignes directrices médicales relatives à la LAM, scannez le QR code ou voyez : www.francelam.org ou https://www.has-sante.fr/jcms/c_1264012/fr/lymphangiomeiomyomatose

Ce projet dirigé par la LAM Foundation américaine, a été subventionné par la CHEST Foundation.

